




Handboek wondzorg

Vierde, geheel herziene druk



Eindredactie:
Kristel De Vliegheer
Johanna Cooreman



Casuïstiek Wondverbanden Transmurale wondzorg

Stafmedewerkers wondzorg Wit-Gele Kruis:

Hilde Claessen, Annelies Mottart, Suzanne Stijven,
Dorien Van Dorpe, Nele Verpaelst



Zin in een snelle wondzorg-challenge? Test je kennis per hoofdstuk!
Scan de QR-code of voer de code in en speel mee



Je zal enkele foto's zien van wonden en patiënten. Gelieve geen foto's te nemen van de presentatie

En we gaan van start...



Voorstelling patiënt

- Vrouw 87 jaar, mobiel
- (Recidiverende) wonden aan laterale zijde enkel, veneuze insufficiëntie
- T.I.M.E: matig exsuderende fibrineuze wonden die pijnlijk zijn tijdens verzorging



Wat past binnen de behandeling?

0 Spoelen en reinigen ✓

0 Korte rek compressie ✓

0 Lange rek compressie ✗

0 Flaminal[®] Forte + Jelonet[®] ✓

0 Mextra[®] ✗

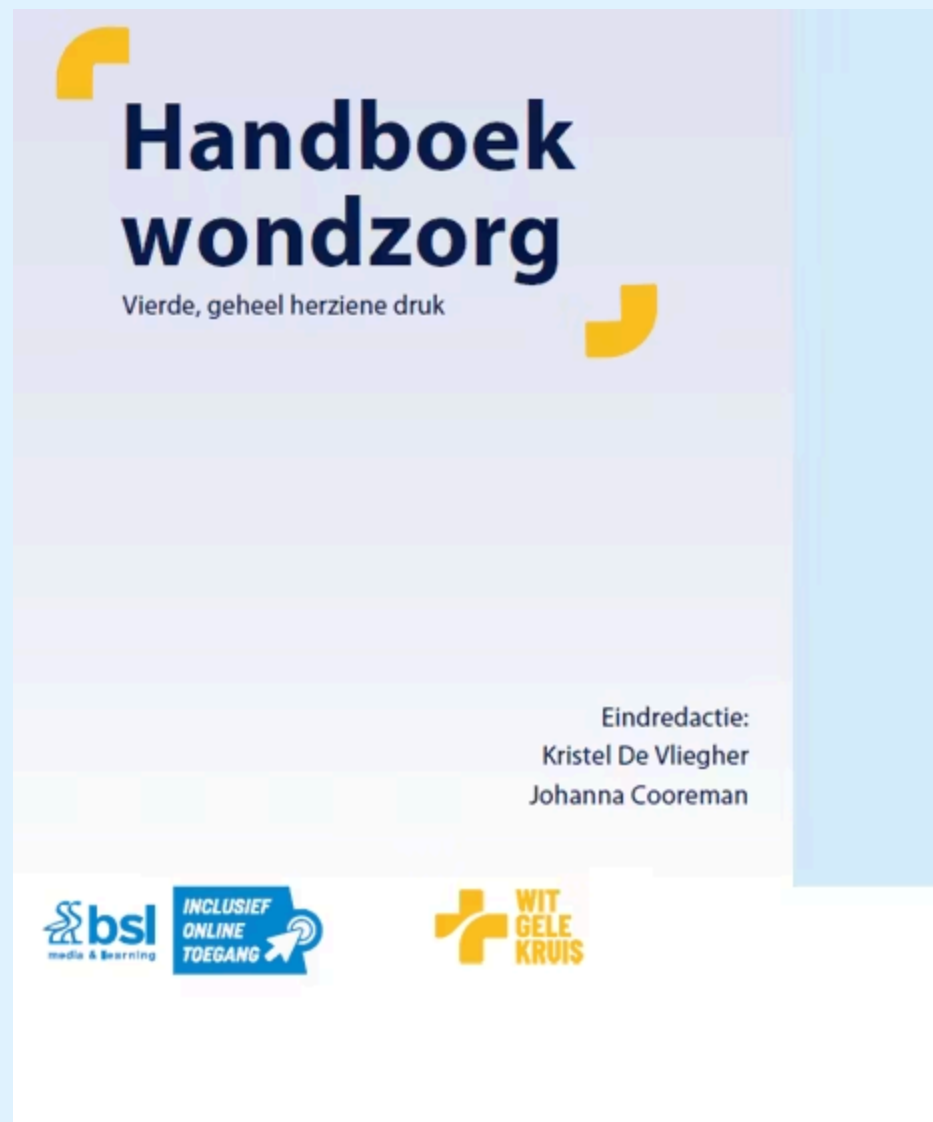0 Zo weinig mogelijk steunen ✗



Actuele behandeling

- Reinigen: leidingswater (onder douche)
- Verband: enzym alginogel (Flaminal[®] forte) en vaseline vetgaasverband (Jelonet[®])
- Afdekken: absorberend verband (Zetuvit[®])
- Fixeren: katoenen windel
- Compressietherapie 2 korte rek windels na evaluatie vaatchirurg





Wil je meer weten over
de totaalaanpak bij
deze wonden?

Lees zeker het
hoofdstuk

"Ulcus Cruris"

Auteur: Stijn Schepers



Je merkt bij deze wonde groen wondvocht op en een specifieke geur: Pseudomonas. Hoe kan je een Pseudomonas biofilm behandelen?

0 iso-Betadine® Dermicum ✓

0 Voorkomen door wonden
steeds goed te reinigen ✓

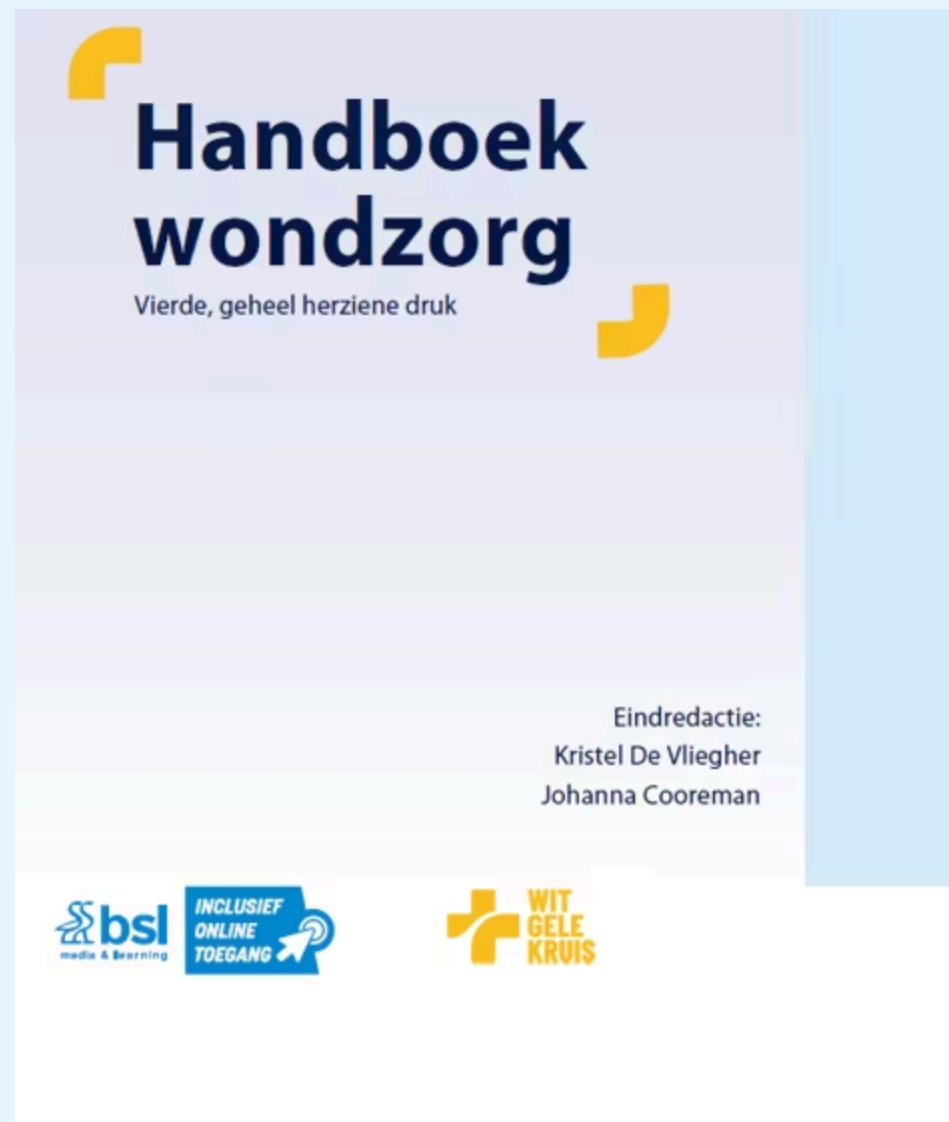0 Fucidine® zalf ✗

0 Mepitel® ✗

0 Azijnzuur 1% ✓

0 Biatain® schuimverband ✗





Meer weten over infectiepreventie,
debridement en verbandkeuze?

Lees zeker het hoofdstuk
"Wondbehandeling"

Auteurs: Luc Knaepkens, Kris Bernaerts, Hilde Claessen,
Eric Roovers, Adinda Toppets, Nele Verpaelst, Johanna
Cooreman en Suzanne Stijven



Deze patiënt ervaart pijn tijdens de verbandwissels. Hoeveel % van de zorgvragers ervaart matige tot ernstige pijn bij verbandwissels?

0 10% 

0 25% 

0 50% 

0 75% 

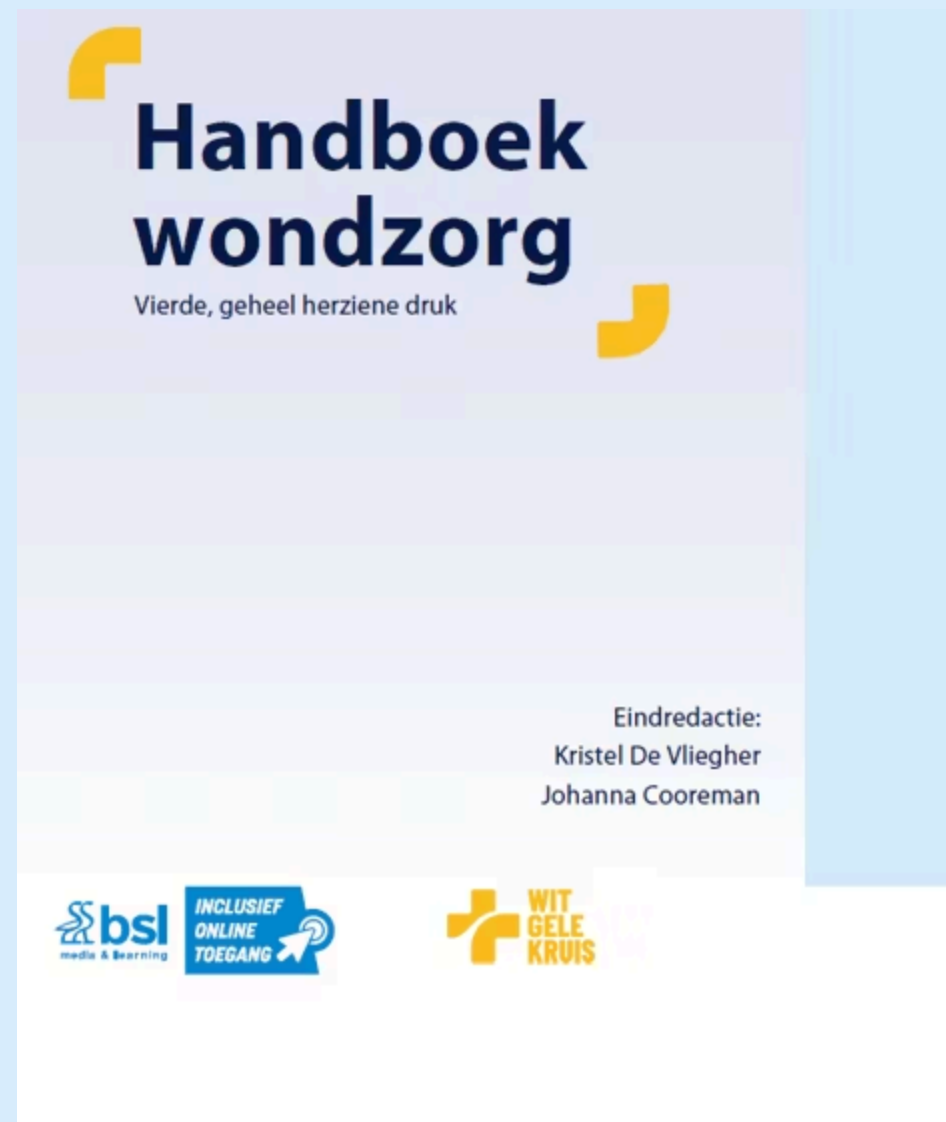

80% van de zorgvragers met een moeilijk helende wonde ervaren voortdurend pijn
Meer dan 75% van de zorgvragers ervaart matige tot ernstige pijn bij verbandwissels

Ervaren van pijn kan grote negatieve impact hebben op kwaliteit van leven en op de wondheling zelf door minder grondig uitgevoerde wondzorg of door de stressrespons

Belang van een multidisciplinaire en holistische aanpak





Wil je pijn effectief
aanpakken?

Duik in het hoofdstuk
"Wondzorg en Pijn"

Auteur: Susan Broekmans



Casus

Bij een 87-jarige bedlegerige patiënte met urine- en fecale incontinentie zie je ter hoogte van het sacrum een **diffuus rood, vochtig gebied met maceratie**, én centraal een **klein, scherp begrensd oppervlakkig huiddefect met necrose**.

De patiënte ervaart pijn en een branderig gevoel.



Wat is de meest correcte interpretatie en aanpak?

0 Het letsel is uitsluitend incontinentie-geassocieerde dermatitis (IAD) en vereist enkel vochtmanagement



0 Het letsel is uitsluitend decubitus en vereist enkel drukontlasting

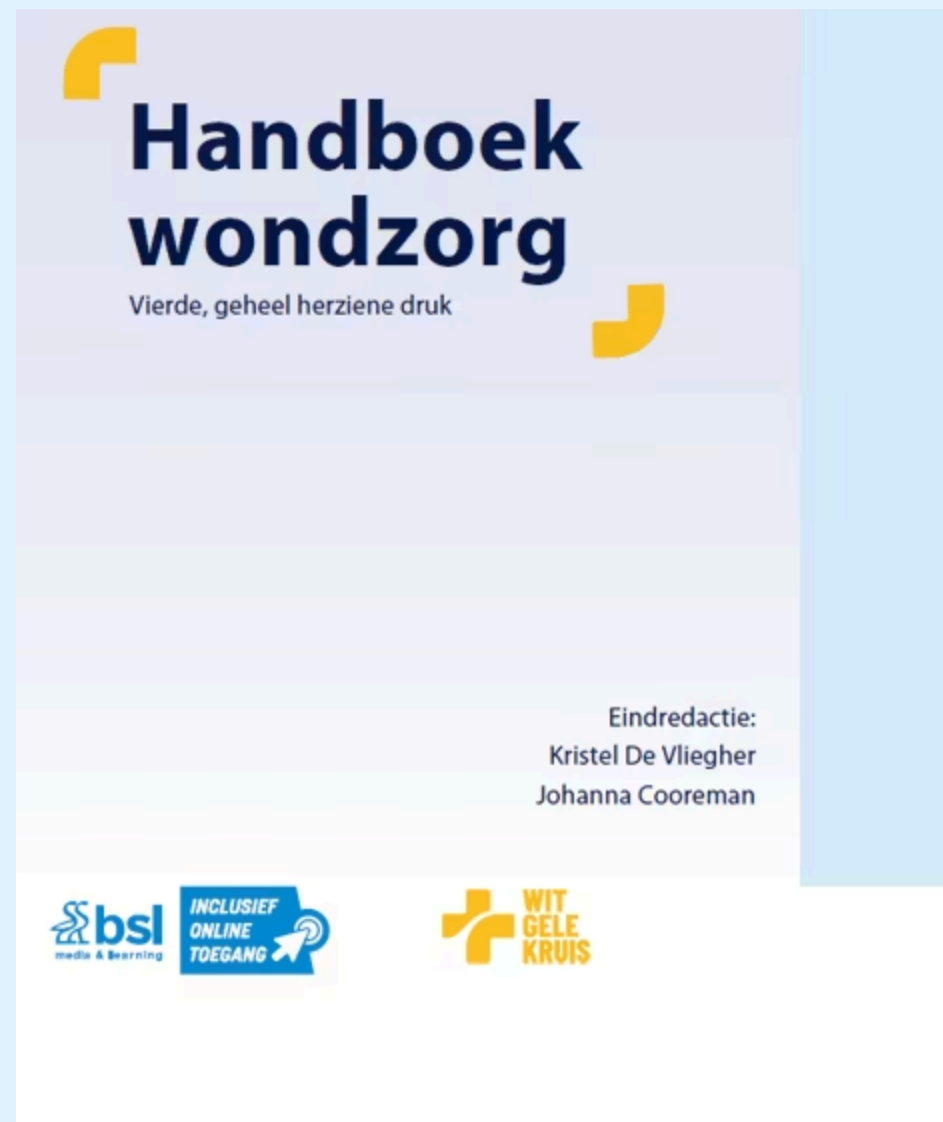

0 Het letsel is waarschijnlijk een combinatie van IAD en decubitus en vereist een gecombineerde aanpak



0 Incontinentie maakt de kans op decubitus kleiner, dus IAD is het meest waarschijnlijk





Incontinentie Geassocieerde Dermatitis

Auteurs: Annelies de Graaf en Dimitri Beeckman

Preventiemaatregelen bij decubitus

Auteur: Dimitri Beeckman



Welk is de juiste volgorde in de behandeling voor een skin tear type 3?

Een passend verband kiezen op basis van het wondtype

Het wondbed reinigen en spoelen

Het classificeren van de skin tear volgens ISTAP

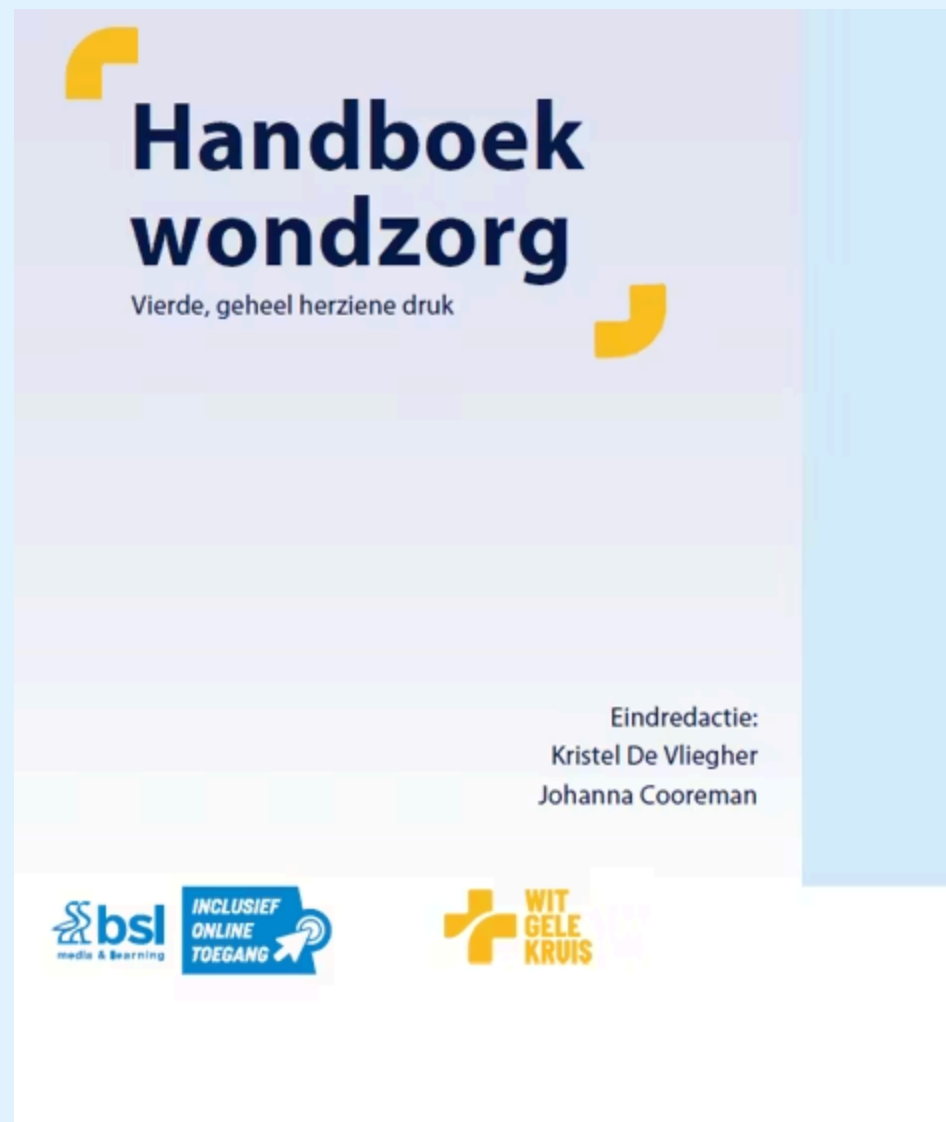Beoordeel de acute situatie en controleer op bloeding



De juiste volgorde is:

1. Beoordeel de acute situatie en controleer op bloeding
2. Het wondbed reinigen en spoelen.
3. Het classificeren van de skin tear volgens ISTAP
4. Een passend verband kiezen op basis van het wondtype





Skin tears voorkomen en behandelen?

Je leest er meer over in het hoofdstuk

"Skin Tears"

Auteurs: Eric Roovers en Koen Cortebeek



Er is terugbetaling voorzien voor bepaalde verbanden. Maar hoeveel? Meerdere antwoorden mogelijk.

0 20% op de aankoop ✓

0 100% op de aankoop ✗

0 Resterend bedrag telt mee in MAF ✓

0 forfait van €73 per kwartaal ✗



Voorwaarden

- › Een **chronische wond** die na **6 weken behandeling** onvoldoende genezen is
- › Enkel het **aangekochte verbandmateriaal** komt in aanmerking voor terugbetaling

Aanvraagprocedure


Arts tekent het formulier voor de **adviserend arts van het ziekenfonds**

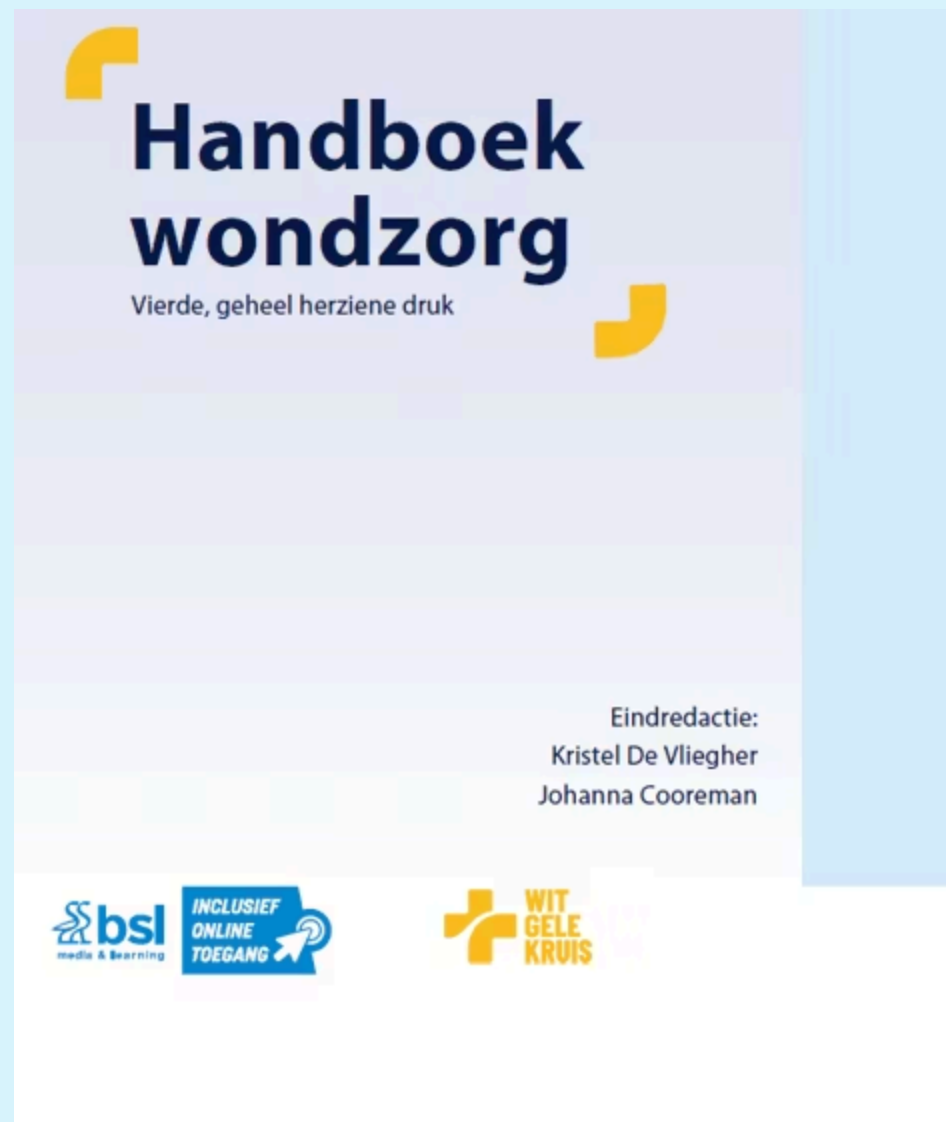Goedkeuring is:

- › Maximaal 3 maanden geldig
- › Tot 3 keer hernieuwbaar
- › Hierna enkel hernieuwbaar door specifieke arts-specialisten

Voordelen

- › 20% terugbetaling op de aankoopprijs van actieve verbandmiddelen
- › Het resterende bedrag voor de patiënt: telt mee voor de maximumfactuur





Meer weten?

Lees zeker "Wetgeving en RIZIV-bepalingen rond wond- en stomazorg"

Auteur: Nele Verpaelst






Oncologisch ulcus thv rechter borst (06/'24-03/'25). De positieve evolutie van dit oncologisch ulcus kwam er ten gevolge van het gebruik van Femara.



Er zijn ook heel wat verpleegkundige interventies die de levenskwaliteit kunnen verbeteren bij een oncologisch ulcus. Welke hieronder zijn correct?

0 Verbandwissels zo frequent mogelijk 

0 Wondrandbescherming 

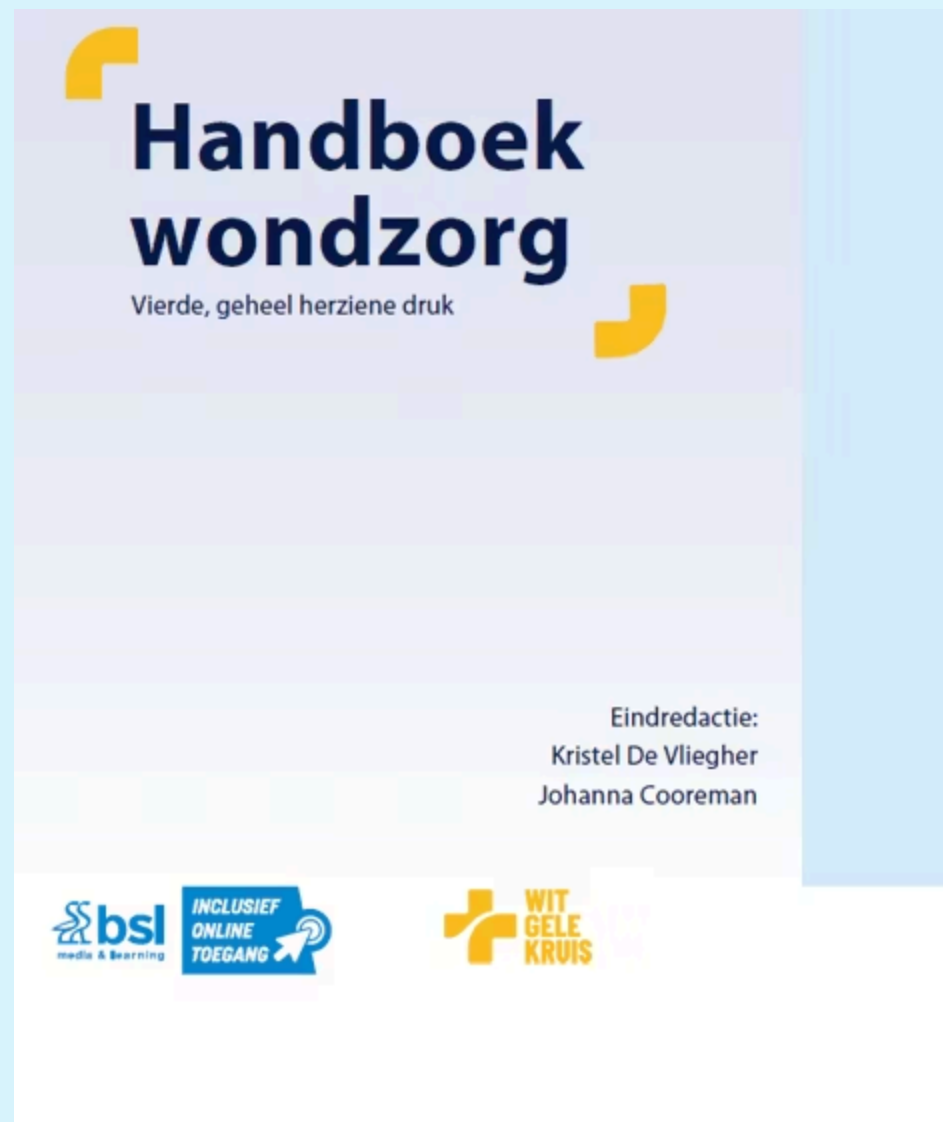0 Eventuele geur aanpakken met metronidazole 

0 Debrideren necrose 

0 Infectiepreventie 

0 Pijncontrole 





Huid- en wondzorg bij radiotherapie

Auteur: Leen Van Bever

Oncologische wondzorg

Auteurs: Michiel Daem en Steven Smet



Een veel voorkomend probleem bij urostoma's - waar denk je aan?

0 Fosfaatkristallen ✓

0 Eelt ✗

0 Drukletsel ✗

0 Kalkafzetting ✗

0 Schimmelinfectie ✗



Welke behandeling raad je aan?



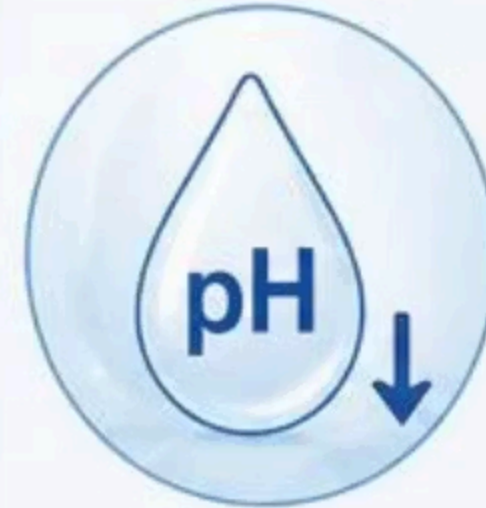
**Aanpassing van
het materiaal
zodat er geen
lekkage meer is**



**Azijnwater
50%**



**Nooit proberen
kristallen los te maken
door eraan te trekken
of snijden**

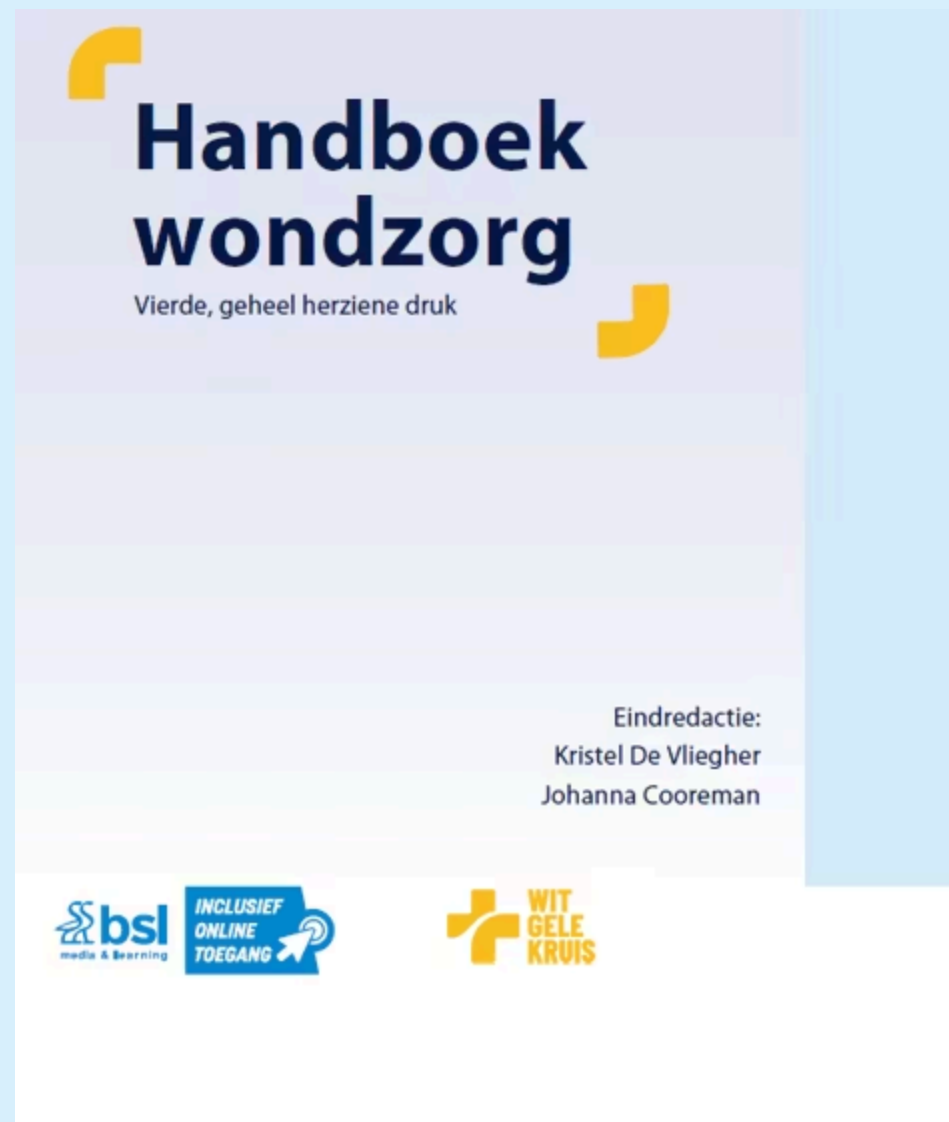

**Aanzuren van
de urine**



**Voldoende
drinken**





Nieuwsgierig? Duik in het hoofdstuk "Stoma"

Auteurs: An Vanbilloen , Hans Terryn , Bea Van Malderen ,
Karen Vercruysse en Danny Weyler



**Dank je wel voor
jullie aanwezigheid**



West-Vlaanderen



WIT GELE KRUIS

